Aus der Brandenburgischen Landesanstalt Landsberg-Warthe
Direktor: Sanitätsrat Dr. Marthen.

Über Dermoide und Epidermoide des Gehirns

Inaugural-Dissertation

zur Erlangung der Doktorwürde
in der Medizin, Chirurgie und Geburtshilfe
bei der Hohen Medizinischen Fakultät der Schlesischen
Friedrich-Wilhelms-Universität zu Breslau

vorgelegt von

Aloys Bauditz
aus Kandlau, Kreis Fraustadt

1934

Breslauer Genossenschafts-Buchdruckerei e. G. m. b. H., Ursulinerstr. 1

Gedruckt mit Genehmigung der medizinischen Fakultät
der Universität Breslau

Referent: Prof. Dr. Lange.

Erschienen in der Zeitschrift für die gesamte Neurologie
und Psychiatrie Bd. 144, 1. und 2. Heft.

R. UNIV.
BIBLIOTHEEK
LEIDEN

Nach *Bostroem* (1897) sind die Cholesteatome (Perlgeschwülste) des Gehirns als Epidermoide anzusehen, d. h. als Abkömmlinge von Epidermisbestandteilen, welche bei der Entwicklung in das Zentralnervensystem verlagert worden sind. Der Verschluß des Medullarrohres erfolgt etwa in der 3. Woche gleichzeitig mit der Ausbildung der drei Hirnbläschen. Bei dieser Gelegenheit dürften Epithelzellen der Haut mit eingestülpt werden; die Geschwülste liegen nämlich stets zwischen dem sekundären Vorderhirn- und Zwischenhirnbläschen, sowie zwischen dem Hinterhirn- und Nachhirnbläschen, meist in der Mittellinie, doch wird diese Lage im Laufe des Wachstums leicht verwischt. Wahrscheinlich sind solche Verlagerungen winzigen Zellmaterials gar nicht so selten, doch gehen die Zellen meist wieder zugrunde und nur da kommt es zur Ausbildung von Tumoren, wo die Zellen eine genügende Ernährung in der Pia finden. Von diesen „Epithelzapfen" aus wuchern die Zellen auf ihrer Unterlage, bilden Keratohyalin (ein wichtiges Zeichen ihrer Herkunft) und stoßen die verhornten Epithelien ab. Diese bleiben zum Teil im Verbande und legen sich zwiebelschalenartig aneinander, teils bildet sich durch ihren Zerfall Cholesterin, so daß eine schmierige oder bröckelige Masse entsteht. Diese Substanzen und die abgestoßenen Zellen wirken als Fremdkörper und üben einen Reiz auf die Pia aus. Es kommt zu entzündlichen Reaktionen und einer Wucherung des Bindegewebes, welches die Massen allmählich gegen die Umgebung abschließt. Die Wand des Tumors besteht dann teils aus Epithel, teils aus dem Bindegewebe der Pia. „Nie dürfte es soweit kommen", sagt *Bostroem,* „daß die ganze Geschwulsthöhle von einer kontinuierlichen Epidermisschicht ausgekleidet gefunden wird,

denn mit der Vergrößerung des Produktionsortes der Cholesteatomzellen wächst auch die Cholesteatomhöhle".

Gleicher Genese sind die Dermoide, nur daß hier alle Bestandteile der Haut mit Haaranlage und Talgdrüsen abgeirrt sind. Da die Haare, ebenso wie die Talgdrüsen, erst im 3.—4. Monat entstehen, muß die Verlagerung lange vor der Bildung der Haare stattgefunden haben. Von den Dermoiden zu den Teratomen mit Teilen aller drei Keimblätter ist dann nur ein Schritt. Für alle diese Geschwülste ist auch im übrigen Körper ihre Lagerung an Stellen von Schließungslinien des Embryo charakteristisch, weshalb *Brüning* und *Schwalbe* von „fissuralen Dermoiden" sprechen.

Durch die *Bostroem*sche Arbeit kann die früher vertretene Auffassung von der endothelialen Herkunft dieser Geschwülste als widerlegt angesehen werden, wenn auch gelegentlich immer noch die Bildung von Cholesteatomen dem Endothel zugeschrieben wird (z. B. *Kakeshita*). Aber nicht die häufige Anwesenheit von Cholesterin ist das Wesentliche, sondern das durch seinen Keratohyalingehalt charakterisierte Epithelgewebe. Deshalb ist es richtiger, diese Art Tumoren lediglich als Epidermoide zu bezeichnen und von Cholesteatomen nur da zu sprechen, wo allein eine Anhäufung von Cholesterin vorliegt, wie dies z. B. im Plexus chorioideus der Pferde beobachtet wird. Von *Lehotzky* hat jedoch kürzlich (1929) eine andere Einteilung vorgeschlagen auf Grund zweier Fälle, bei denen der Inhalt des Tumors nicht fest, sondern flüssig war. Er beschreibt bei einem 32jährigen Mann eine nußgroße Cyste im 3. Ventrikel, welche einen hellen gallertigen Inhalt und nur eine sehr dünne Wand besaß. Diese Wand bestand aus einer bindegewebigen Hülle, welcher innen eine schmale Schicht von Epithel mit Keratohyalinkörnchen anlag; an 2 Stellen fanden sich Zellhügel von Epithel. An dem Übergang der Wand zu dem schleimigen Inhalt waren eigenartig degenerierte Epithelzellen vorhanden, welche ihrem Aussehen nach an Körnchenzellen erinnerten. Die Cyste hing mit der basalen Pia zusammen. Zum Vergleich wird eine Cyste in der selben Lokalisation bei einem 26 jährigen Mann herangezogen, deren Inhalt ebenfalls schleimig und strukturlos war. In dem Epithelhügel der Cystenwand war auch innerhalb desselben ein cystischer Zerfall zu beobachten. Auf Grund dieser Fälle nimmt von *Lehotzky* an, daß hier das Epithel zu schwach angelegt sei, als daß es zur Hornbildung fähig wäre, die Zellen zerfielen vielmehr sofort und gäben so zur Schleimbildung Veranlassung. Er will diese Art Geschwülste als „Epidermoide" in engerem Sinne bezeichnet wissen und stellt ihnen die „Cholesteatome" gegenüber, welche durch typischen Perlmutterglanz und einen festen Inhalt aus gut verhornten Epithellamellen ausgezeichnet sind.

Da es sich bei diesen Tumoren um Mißbildungen handelt und solche häufig multipel auftreten, so sind natürlich auch gleichzeitig mit Epidermoiden und Dermoiden noch andere Fehlbildungen beobachtet worden. *Smirnow* (1926) beschreibt

Heterotopien grauer Substanz im Gehirn, *Roßknecht* (1913) findet außer einem Cholesteatom im rechten Kleinhirnbrückenwinkel Aplasie der rechten Niere, Verdoppelung des Rückenmarks im Lendenteil und flächenhaft ausgebreitetes Carcinom der Meningen. *Lauterburg* (1922) erwähnt ein 18 Monate altes Kind mit kleinem Epidermoid im Stirnbein, daneben Transposition der Aorta, angeborene Pulmonalstenose und Defekt im Septum der Herzventrikel. *Görög* (1927) beschreibt ein Dermoid, welches vom Recessus lateralis des 4. Ventrikel ausgeht; es findet sich daneben ein großes Atherom der rechten Leistendrüse und ein hanfgroßes Fibrom im Nierenmark. *Bielschowsky* und *Unger* (1920), *Marinesco* und *Draganesco* (1924) schildern Dermoide des Rückenmarks mit gleichzeitigem Vorkommen von Syringomyelie, und *Muscatello* (1893) beschreibt ein Dermoid des Rückenmarks mit Spina bifida thoracica und Diastematomyelie. Multiples Auftreten wird erwähnt von *Trachtenberg* (1898) und von *Meyer* (1913), welcher eine russische Arbeit von *Blankenstein* zitiert, der zahlreiche Tumoren dieser Art von Erbsen- bis Hühnereigröße an der Konvexität des Gehirns gefunden hat.

In seltenen Fällen sind die im allgemeinen gut abgekapselten Dermoidcysten zu Lebzeiten des Patienten geplatzt und haben ihren Inhalt in die subarachnoidealen Räume entleert, was dann klinisch in cerebralen Reizerscheinungen zum Ausdruck kommen kann. Eine hierher gehörige Beobachtung ist folgende:

1. Friedrich Preis, 48 Jahre alt. Der bis dahin gesunde Mann erkrankte im 40. Lebensjahre an Schwindelanfällen, später an Krämpfen mit Bewußtlosigkeit. Nach 5jähriger Krankheitsdauer nahmen die Anfälle an Intensität und Zahl beträchtlich zu, sie traten fast täglich auf, er stürzte ohne Vorzeichen plötzlich zu Boden, ließ auch Stuhl und Urin unter sich und war längere Zeit danach benommen und verwirrt. Gleichzeitig machte sich eine Abnahme der geistigen Kräfte bemerkbar.

Landesanstalt *Potsdam* 16. 9. 25—25. 6. 26. Der körperlich kräftige Mann bot keinerlei neurologischen Abweichungen, außer einer deutlichen Erhöhung des linken Patellarreflexes. Es war leidlich orientiert. Nach einer Serie von 6 Anfällen trat ein 4 Wochen lang anhaltender Verwirrtheitszustand auf mit Vergiftungsideen, Nahrungsverweigerung, Suicidneigung, böse Geister verfolgten ihn und dergl. Nach Ablauf dieses Zustandes beurlaubt, in wenigen Tagen wieder zurückgebracht, äußerte er religiöse Ideen, verkannte Personen, alles sei Teufelswerk, hier sei die Arche Noah.

Verlegt nach Landesanstalt *Görden* 25. 6. 26—21. 7. 26. Hier schwer besinnlich, dösig, fand sich nicht zurecht; er wurde auf Wunsch der Frau entlassen, mußte aber wegen seines Erregungszustandes wieder gebracht werden. 29. 11. 26—23. 4. 28. Er äußerte wieder verworrene Ideen religiösen Inhalts, ging taumelig und unsicher. Wiederholte epileptische Anfälle, ein bis zweimal monatlich, mit anschließenden Erregungszuständen. Am 30. 1. 28 wurde eine Stauungspapille beiderseits festgestellt. Bald darauf Verfall und Tod am 23. 4. 28 [1].

Sektion: An dem großen Gehirn waren die Furchen verstrichen und die Windungen abgeflacht. Die basale Zisterne vom Chiasma bis zum Kleinhirnbrückenwinkel war mit einer gelblichen Masse prall ausgefüllt. Bei der Herausnahme des Gehirns riß die Pia an dieser Stelle ein, und es entleerte sich ein gelblicher, grießbreiähnlicher, schmieriger Detritus, der mit kurzen, bis 1 cm langen Haaren vermischt war. Die Massen hatten sich auf der ganzen Basis zwischen den Sehnerven, Schläfenlappen und Hirnstamm unter der Pia verbreitet und griffen längs den

[1] Für die Überlassung des Gehirns und der Krankengeschichte sind wir der Direktion der Landesanstalt Görden zu Dank verpflichtet.

Gefäßen auf die Unterseite des Schläfenlappens über, so daß ein der basalen eitrigen Meningitis ähnliches Bild entstand. Außerdem waren aber noch zahlreiche kleine umschriebene gelbliche Flecke von Stecknadelkopf- bis Linsengröße im Umkreise dieses Bezirks unter der Pia zu sehen, die an Zahl immer mehr abnehmen, je weiter man sich von der Basis entfernt, man findet sie noch am Stirnpol und Hinterhauptslappen sowie an der Medianfläche der Großhirnhemisphäre; die Konvexität ist ganz frei davon, ebenso fehlen sie auch an der Oberfläche des Kleinhirns.

Die Ventrikel sind alle gleichmäßig stark erweitert; es entleert sich etwa 150 ccm Flüssigkeit. Die Ventrikeloberfläche zeigt überall ein samtartiges Aussehen. Die Stammganglien sind abgeflacht.

Die übrige Sektion ergab außer Hypostase der Lungen und schlaffer Herzmuskulatur nichts Bemerkenswertes.

Das Resultat der mikroskopischen Untersuchung sei hier vorangestellt. In dem Winkel zwischen Hirnstamm und Ammonshorn rechts liegt eine Dermoidcyste mit einem Stück Haut, welche Haarwurzeln und zahlreiche Drüsen enthält. Die behaarte Seite ist der Innenfläche zugekehrt, bildet aber nur einen Teil der Wand, während die übrige Wand der Cyste aus der bindegewebig verdickten Pia besteht. Der Inhalt dieser Cyste hat sich bei Lebzeiten des Patienten entleert, ist auch auf die linke Seite übergetreten und hat die ganze Zisterne und die Maschen an den Gefäßen der Umgebung ausgefüllt. Die kleinen gelben Stippchen unter der basalen Pia vom Stirnpol bis zum Hinterhauptslappen und an der Medianfläche der Hemisphäre bestehen aus Cysteninhalt, welcher vom Liquor fortgeschwemmt ist und am Orte der Ablagerung wieder zu lebhafter Zellproliferation Veranlassung gegeben hat. Auch in den 4. Ventrikel ist etwas von dem Dermoidbrei eingedrungen und hat dort eine intensive gliöse Reaktion hervorgerufen.

Da die Pia bei der Herausnahme des Gehirns verletzt wurde, lassen sich die ursprünglichen Verhältnisse nicht mehr genau angeben, soviel ist aber sicher, daß die äußere Haut nur den unteren Teil der Cyste bildet. Die Haut ist mit ihrer Oberseite der Innenfläche der Cyste zugekehrt, sie hängt einerseits mit der Pia an der Basis des Schläfenlappens und auf der anderen Seite mit der Pia des Hirnstammes zusammen. Es scheint, als ob gerade hier die Cyste eingerissen ist. Die ganze übrige Wand der Höhle besteht aus einer Schwarte, welche aus der bindegewebig verdickten Pia in dem Winkel zwischen Ammonshorn und Brücke gebildet wird. Die während der Entwicklung verlagerte äußere Haut stellt also nur einen Teil der Cystenwand dar, wie dies nach *Bostroem* regelmäßig der Fall zu sein pflegt.

Die Haut besteht aus Epidermis und Corium. Die Epidermis hat eine schmale verhornte Oberschicht, welche stellenweise stark aufgeblättert ist und darunter ein sehr ausgeprägtes Stratum granulosum, dessen Zellen dicht mit Keratohyalinkörnchen besetzt sind. Die darauf folgende Keimschicht ist breit und hell und setzt sich gut von dem Corium ab. Dieses ist dicht erfüllt von mächtigen hypertrophischen Drüsenpaketen, welche sich zum Teil mit kurzen, sehr breiten Gängen an der Oberfläche der Epidermis öffnen; mitunter sieht man den ungefärbten lichtbrechenden Inhalt noch fontäneartig in das Lumen der Cyste herausragen. Offenbar handelt es sich um Talgdrüsen; charakteristische Schweißdrüsen sind jedenfalls nicht zu erkennen (Abb. 1). Hier und da sind Haarwurzeln mit Haaren zu sehen, doch treten diese gegenüber den voluminösen Drüsen ganz zurück. Dazwischen befindet sich Fettgewebe, sehr zahlreiche Plasmazellen, Lymphocyten und viel Mastzellen; stellenweise sind massenhaft Maulbeerzellen angehäuft, welche mit riesigen, durch Thionin hellblau gefärbten Kugeln in großer Zahl beladen sind. — An der Stelle, wo die Haut mit der Pia zusammenhängt, hört das Stratum granulosum auf, die Keimschicht liegt dann frei und ist breit gewuchert, verliert sich jedoch auch bald. Das Corium aber, nun ohne Drüsenpakete und ohne Haarbälge, geht direkt in das Bindegewebe der Pia über.

Abb. 1. *Preis.* Schnitt durch die Haut mit Haarwurzeln und Talgdrüsen. Vergr. 70×. Hämatoxylin-Eosin. H_1 Querschnitt und H_2 Schrägschnitt durch Haarfollikel, T Talgdrüse, deren Inhalt sich in das Cystenlumen ergießt.

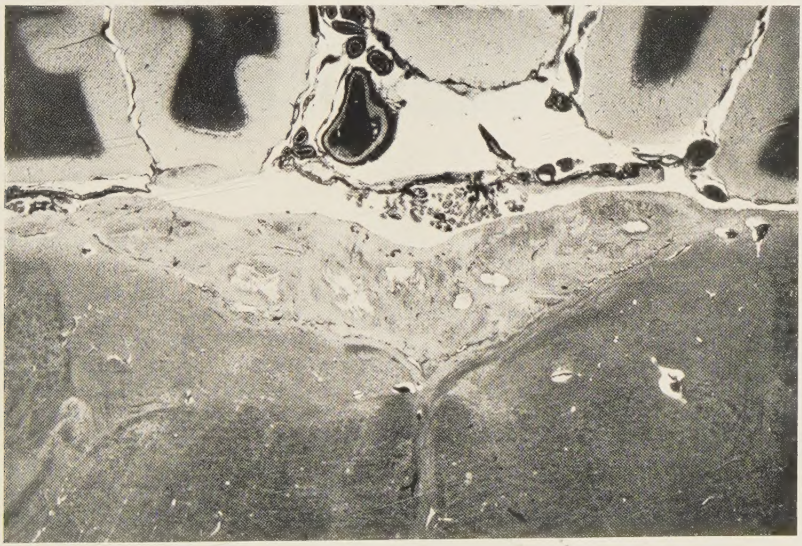

Abb. 2. *Preis.* Boden der Rautengrube mit verschleppten Cysteninhalt und Gliawucherungen. Thionin. Vergr. 10 ×.

Der bindegewebige Teil der Cyste enthält viele große Gefäße mit verdickter Wand, die hier und da Kalkeinlagerungen enthalten. Das Bindegewebe ist durchsetzt mit Gliafasern, welche büschelartig aus dem benachbarten Hirngewebe herausgewuchert sind. An der dem Lumen zugekehrten Seite der Wand liegen dichte Lagen von Zellen, besonders Plasma- und Maulbeerzellen, auch Lymphocyten und sehr viele Körnchenzellen, dicht beladen mit verschiedenartig gefärbten und ungefärbten Abbaustoffen und schließlich auch Riesenzellen. Unter diesen befinden sich außer den bekannten Fremdkörperriesenzellen mit randständigen Kernen auch eigentümliche große Gebilde, welche weniger den Eindruck eines geschlossenen

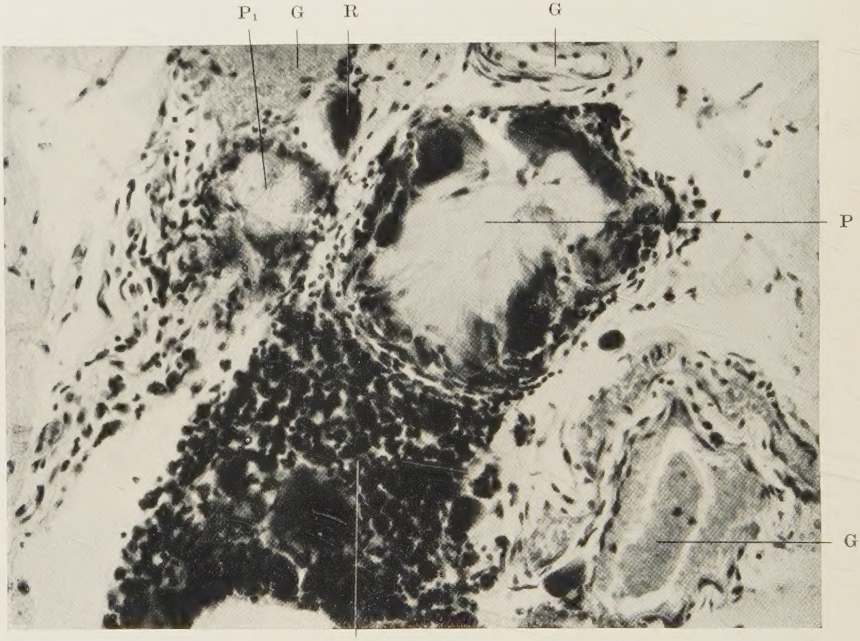

Abb. 3. *Preis.* „Pseudocysten" in den weichen Häuten der Orbitalwindungen. Vergr. 200×. Thionin. P und P₁ „Pseudocysten", G Gefäße, I Infiltrate, R Riesenzelle.

Zellverbandes, als einer diffusen Plasmamasse machen, in welcher zahlreiche helle blasige Kerne haufenförmig zusammenliegen. Der Inhalt der Cyste besteht, soweit er nicht (durch Fixation) herausgelöst ist, aus nicht näher definierbaren Detritusresten, Lamellen verhornter Epithelien und Haaren, die kreuz und quer getroffen sind. In einem Winkel zeigt eine breite Bindegewebswucherung sekundäre Knochenbildung; mehrfach sind Kalkpartikel in die Cystenwand eingelagert. Die freiliegenden Haare sind typische Lanugohaare, an beiden Enden zugespitzt, meist dünn und zart, nur einige sind abnorm breit; sie sind meist farblos, aber einzelne von ihnen lassen auch Spuren von Pigment erkennen. Mit den Gefäßen sind an zwei Stellen Haare in die Hirnmasse eingedrungen; so ragt ein Haar aus der obersten Rindenschicht hervor, dicht umlagert von Gliazellen, ein anderes liegt 1—2 cm tief in der Brücke. In dem sonst im wesentlichen unversehrten Hirngewebe sind in der Nähe der Dermoidcyste riesige Mengen von Corpora amylacea angehäuft; an einzelnen Stellen sind auch die Capillaren in größerer Ausdehnung mit Kalk besetzt, wohl eine Folge der durch den Druck bedingten Ernährungsstörung.

In den 4. Ventrikel gelangter Detritus — die übrigen Ventrikel sind verschont — hat sich auf dem Boden der hinteren Rautengrube abgelagert und dort eine mächtige Gliaproliferation hervorgerufen (Abb. 2). Breite, wirbelartig sich durchflechtende Gliafasern sind in die Masse vorgestoßen, haben sie eingeschlossen und sich zu einem dicken Filz organisiert, welcher die Rautengrube dort ausfüllt und ganz bedeckt. In dem tumorartig aussehenden Gebilde sind Haare, Klumpen von Dermoidbrei, große Riesenzellen und Körnchenzellhaufen verteilt.

Sonst ist der Cysteninhalt, wie wir gesehen haben, in den Arachnoidealräumen mit dem Liquor weiter transportiert und an verschiedenen Stellen der Basis und

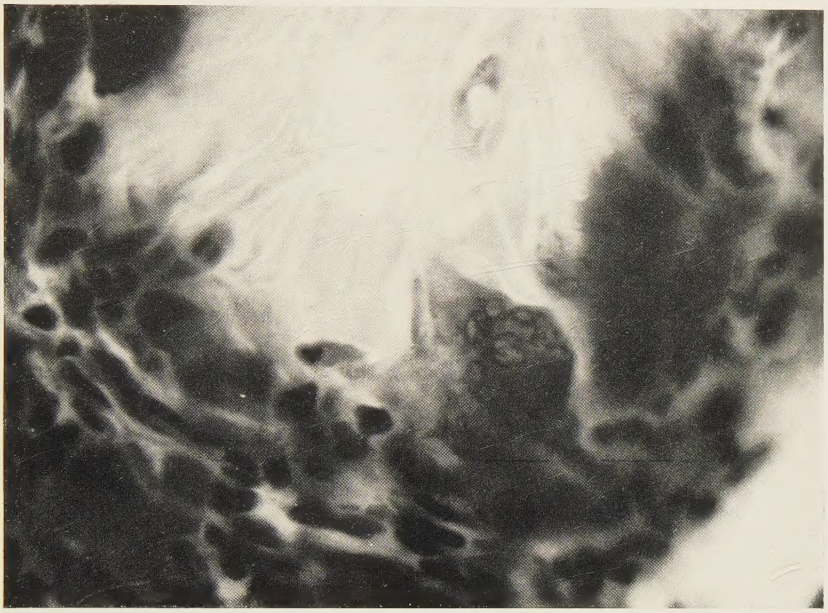

Abb. 4. *Preis.* Riesenzellen in der Wand der „Pseudocyste" aus Abb. 3 Thionin. Vergr. 800 ×.

selbst der Medianfläche in kleinen Mengen abgelagert worden. Beträchtlicher sind naturgemäß diese Massen an der Unterfläche des Schläfenlappens; je weiter man sich von dem Dermoid entfernt, um so geringer werden die Portionen. Es ist nur natürlich, daß an den Ablagerungsstätten wieder eine lebhafte Proliferation von Bindegewebe, Plasmazellen und Lymphocyten entsteht; dort sind auch wieder die eigenartigen Riesenzellen zu sehen. An manchen Stellen dieser Art sind kleine cystenartige Gebilde vorhanden; eine rundliche drüsenartige, stark lichtbrechende und krystallinisch strukturierte Masse wird von unscharf abgegrenzten Zellen umschlossen, die meist einen oder mehrere große helle Kerne und ein breites saftiges Plasma besitzen; dieses dringt zwischen die fädige Masse strahlig hinein. Häufig sind auch Zellen in diese Masse hineingewandert (Abb. 3 und 4). Diese Gebilde enthalten aber keine Membran, so daß man höchstens von „Pseudocysten" sprechen kann. Die mehrkernigen plasmareichen Elemente, denen wir schon in der Wand des Dermoids begegneten, sind mit den sogenannten *Tuton*schen Riesenzellen zu identifizieren, welche in Xanthomen vorkommen und als reaktive Gebilde auf cholesterinartige Fettgemische angesehen werden *(Corten)*; nach *Lubarsch* stammen

sie aus dem Bindegewebe, wie dies auch hier ohne weiteres deutlich ist. In unserem Falle sind sie der Ausdruck einer Reaktion auf den in die Subarachnoidealräume verschleppten Dermoidbrei.

Diese histologischen Bilder zeigen deutlich, daß die Entleerung der Dermoidcyste beträchtlich lange vor dem Tode erfolgt sein muß. Es ist aber sehr wahrscheinlich, daß dieses nicht plötzlich, sondern ganz allmählich geschehen ist. Die Dermoidcysten wachsen entsprechend der geringen Sekretion außerordentlich langsam, weshalb man sie auch meist im vorgeschrittenen und nur äußerst selten im jugendlichen Lebensalter findet; so wird denn auch die pralle Füllung der Zisterne geraume Zeit in Anspruch genommen haben. Hätte die Cyste von vornherein die ganze Menge der beim Tode vorhandenen Massen umfaßt, so hätte sie das Doppelte und Dreifache ihres jetzigen Umfanges haben müssen. Eine Ruptur mit plötzlicher Leerung dieser Mengen wäre wohl auch klinisch deutlich in Erscheinung getreten; wir vermissen aber im Verlaufe der Krankheit ein Symptomenbild, welches darauf bezogen werden könnte.

Unter der großen Anzahl der bisher beschriebenen Dermoide des Zentralnervensystems ist dieses Vorkommnis mehrfach erwähnt. *Lua* beschreibt (1929) einen 25jährigen Mann, welcher etwa im 18. Lebensjahre wegen Schwindelgefühl, taumeligem Gang, Schlafsucht, Verstimmungszuständen behandelt wurde, es traten Krampfanfälle auf. Da er sich dann mehrfach an Kindern verging und nach § 51 freigesprochen wurde, kam er in die Anstalt. In den letzten Jahren traten Hirndruckerscheinungen auf. Zwei Monate vor seinem Tode wurden im Liquor fetthaltige Zellen und Fetttröpfchen nachgewiesen. Es fand sich ein großes Dermoid und zwei kleinere in der Gegend der Substantia perforata anterior. Der Inhalt hatte sich in die Ventrikel entleert und diese ganz ausgefüllt, ebenso auch in die Subarachnoidealräume des Hirns und des Rückenmarks. In diesem fanden sich die gleichen Ansammlungen von Fettsäurekrystallen mit Riesenzellen, wie sie oben beschrieben wurden.

Raymond, Alquier und *Courtellemond* haben (1904) eine ähnliche Beobachtung mitgeteilt. Es handelt sich um einen 32jährigen Mann, welche zwei Jahre vor seinem Tode an Schwindel und epileptischen Anfällen erkrankte, im Lumbalpunktat wurde Fett nachgewiesen. Die Sektion ergab ein großes Dermoid mit Haaren im rechten Stirnlappen. Ferner fand sich eine große Zahl kleiner Knoten zwischen den Hirnwindungen, welche aber sehr unvollkommen beschrieben sind und als zum Teil zerfallene „multiple Dermoidcysten" angesehen werden. Es ist wohl ziemlich sicher, daß es sich dabei nicht um wirkliche Dermoide gehandelt hat, sondern um die gleichen Pseudocysten wie in unserem Falle.

Helly (1925) beschreibt eine 36jährige Frau mit einem Teratom im hinteren Teil des Kleinhirnwurms, welches unter anderem sehr viel Talg enthielt. Es war zur Ausfüllung der subarachnoidealen Räume mit Talg und Haaren gekommen; auch im Lumbalpunktat ist Talg nachgewiesen worden. Die Patientin hatte 20 Jahre früher einmal an Meningitis gelitten, möglicherweise ist da schon einmal Cysteninhalt in den Liquor geraten.

Erdheim (1904) erwähnt nach einem Trauma Dermoidbrei an der Hirnbasis und der Konvexität in den Subarachnoidealräumen.

Benecke (1895) beschreibt Einbruch in den 3. Ventrikel, wodurch der Tod verursacht wurde und auch *Tannenheim* (1897) erwähnt eine Dermoidcyste im 3. Ventrikel, deren Inhalt in die Seitenventrikel übergetreten ist.

Bei den Epidermoiden ist eine solche Ausstreuung des Inhalts bisher nicht beobachtet worden. Daß aber auch dies mitunter vorkommen kann macht der nachfolgende Krankheitsfall wahrscheinlich.

2. Luise Kalber, 46 Jahre. Patientin ist die Frau eines Epileptikers und soll selbst zur Zeit der Menstruation epileptische Anfälle gehabt haben. Von den 4 Kindern ist eins gestorben, eins leidet an Epilepsie, eins ist schwachsinnig; seit 10 Jahren etwa litt sie an zunehmender melancholischer Verstimmung und kam deshalb 1922 in die Anstalt.

1921 wurde eine rechtsseitige Trigeminusneuralgie festgestellt und eine Muskelatrophie der rechten Gesichtsseite, doch war die Innervation des Facialis intakt; keine Geschmacks- und Geruchsstörung. — Es bestanden auch sonst keine neurologischen Ausfälle oder Reflexstörungen, niemals war *Babinski* auszulösen, nur die rechte Pupille war etwas weiter als die linke. Da Patientin stets völlig apathisch und ganz unzugänglich war, ließ sich eine genauere Untersuchung niemals durchführen; gröbere motorische Störungen waren aber bis zum Lebensende nicht vorhanden. Sie starb 1926.

Abb. 5. *Kalber.* Frontalschnitt durch das Cholesteatom in der Brücke auf der Höhe seiner größten Ausdehnung. Hämatoxylin-Eosin. Nat. Größe.

Die Sektion ergab nicht bloß eine völlige Atrophie der rechtsseitigen Kaumuskulatur (Temporalis, Masseter), sondern auch eine Verdünnung des Stirn- und Schläfenbeins auf der rechten Seite, in der Medianlinie beginnend und bis zur Ohrhöhe reichend. Die Knochen waren hier hell durchscheinend, was links nicht der Fall war. An symmetrischen Stellen über der Orbita gemessen war der Knochen rechts 4—5 mm, links 8 mm, über dem Ohr rechts 2—3 mm, links 4 mm dick, weiter hinten waren keine Unterschiede mehr festzustellen. Harte Hirnhaut derb und fest, Pia zart. Hirngewicht 1260 g. Das Gehirn war völlig normal gebildet und zeigte keine Schwellungserscheinungen.

In der rechten Ponshälfte lag ein rundlicher taubeneigroßer Tumor, derb, mit perlmutterglänzender Schale und graugelblichem krümligem Inhalt. Auf Durchschnitten zeigte sich, daß die Geschwulst in das Hirngewebe, dieses beiseite schiebend, von unten her hineingewachsen war; der Tumor war von allen Seiten von einer schmalen Gewebsbrücke umgeben und hing nur an der Basis direkt mit der Pia zusammen; an dieser Stelle war die Kapsel aufgebrochen (Abb. 5). Der rechte Trigeminus war dünner als der linke, ebenso auch das Ganglion *Gasseri* schmäler und kleiner. Die zur Seite gedrängte rechte Kleinhirnhälfte war etwas kleiner als die linke.

Die histologische Untersuchung ergab, daß es sich um ein typisches Epidermoid handelt. Die Wand besteht zum großen Teil aus Epidermis mit Keratohyalinkörnchen in den Epithelien, die Keimschicht liegt der bindegewebig verdickten Pia direkt auf, welche an verschiedenen Stellen von Körnchenzellen, Lymphocyten und Plasmazellen, darunter auch Maulbeerformen, durchsetzt ist; hier und da sind auch riesenzellartige Gebilde, unregelmäßige Plasmahaufen mit vielen bläschenartigen Kernen, zu sehen. Nur ein Teil der Wand des Lumens, freilich der größere, wird von Epidermis gebildet, der übrige besteht nur aus pialem Bindegewebe. Der Inhalt des Tumors, soweit er nicht bei der Präparation herausgefallen ist, besteht aus dichten Blättern abgestoßener Epithelien.

Auf die Verdrängungserscheinungen und ihre Folgen soll hier nicht eingegangen werden, doch sei auf die offenbar trophische Schädigung des Schädelknochens durch den Trigeminusausfall hingewiesen. Hervorgehoben zu werden verdient



Abb. 6. *Kalber.* Infiltrat- und Riesenzellen in der Pia der Basalwindungen. Vergr. 150 ×. Thionin. R Riesenzelle.



Abb. 7. *Kalber.* Riesenzelle aus Abb. 6. Thionin. Vergr. 350 ×.

noch, daß diese Verdrängung des Hirnstamms nach der Seite und seine starke Zusammenpressung außer den erwähnten Muskelatrophien keinerlei neurologische Ausfallserscheinungen hervorgerufen hat.

Wesentlich ist in diesem Falle, daß in den subarachnoidealen Räumen der Basis bis zur Gegend der Corpora mammillaria hin und wieder in den weichen Häuten geringe entzündliche Infiltrate und Riesenzellen derselben Art, wie im ersten Falle, zu sehen sind (Abb. 6 und 7). Freilich ist hier nur eine diffuse Zellvermehrung in der Pia vorhanden, auch ist von cholesterinartigen Massen nichts zu bemerken, aber es handelt sich um die gleiche Art von Veränderungen, wie sie vorher in der Umgebung der Pseudocysten zu finden waren. Da hier sonst im Gehirn entzündliche Erscheinungen oder ähnliche Befunde fehlen, so werden wir annehmen dürfen, daß hier eine Gewebsreaktion auf verschleppten Tumorinhalt vorliegt, wobei es zur Bildung von „Pseudocysten" nicht oder noch nicht gekommen ist, vermutlich weil die Substanzenmenge zu gering war. Für einen solchen Vorgang sprechen die eigenartigen Riesenzellen, welche einen Schluß auf die Gegenwart cholesterinartiger Substanzen erlauben.

Die Geschwulst muß also schon bei Lebzeiten der Patientin durchgebrochen sein, und zwar offenbar an der Basis, wo bei der Sektion die defekte Stelle gefunden wurde, so daß Bestandteile des Inhalts in die Subarachnoidealräume gelangen konnten. Immerhin dürfte es sich nur um sehr geringe Quantitäten gehandelt haben, da die Geschwulst im wesentlichen aus Epithelblättern bestand. Es ist kaum anzunehmen, daß die daneben vorhandenen Cholesterinmassen auch bei Körpertemperatur so beweglich gewesen sein werden, wie dies bei dem Dermoid vorausgesetzt werden kann.

Wie schon in der Einleitung bemerkt wurde, gibt es aber auch Epidermoide, deren Inhalt sich verflüssigen kann (von *Lehotzky*). Im Hinblick auf diese Beobachtungen ist hier noch über eine Perlgeschwulst zu berichten, welche bei einer Epileptica gefunden wurde, ohne daß zu Lebzeiten Erscheinungen aufgetreten wären, die auf einen solchen Tumor hingewiesen hätten.

3. Bertha Schönfeld, 65 Jahre. Patientin befand sich wegen typischer Epilepsie mit Geistesschwäche seit dem 40. Lebensjahre in der Irrenanstalt. Die ersten Anfälle sollen in der Schwangerschaft aufgetreten sein. Sie hatte den charakteristischen epileptischen Schwachsinn, monatlich 5—6 Anfälle, doch konnte sie sich immer etwas beschäftigen. Neurologisch bemerkenswerte Ausfälle bestanden nicht. Sie starb 1929 an Lungentuberkulose.

Beim Zerlegen des Gehirns in Frontalschnitte zeigte sich ganz unerwartet ein etwa wallnußgroßer, abgegrenzter Tumor zwischen Hirnstamm und Ammonshorn rechts, der in das Ammonshorn wie eingestanzt erschien. Er war rundlich und besaß eine perlmutterartig glänzende Oberfläche. Beim Durchschneiden desselben trat eine bräunliche, dickflüssige, klar durchscheinende Masse etwa in der Größe eines Haselnußkerns hervor.

Die histologische Untersuchung auf Serienschnitten läßt erkennen, daß der Tumor eine unregelmäßige, knollige Gestalt besitzt, so daß einzelne Vorsprünge auf den Präparaten wie gesonderte kleinere Tumoren erscheinen. Die Geschwulst hat das Ammonshorn von unten her zusammengedrängt und sich zum Teil in das Hirngewebe vorgeschoben, ohne dieses zu zerstören. Eine Kommunikation mit dem Ventrikel ist nirgends vorhanden. Die Wand der Geschwulst besteht aus breiten Bindegewebsstreifen, welche von der Pia ausgehen. Dieser liegt innen eine Strecke weit eine teils einfache, teils mehrschichtige Epithellage auf, welche auch Keratohyalinkörnchen enthält. Das Innere des Tumors besteht aus abgestoßenen Epithellamellen, zwischen denen zahlreiche, mit nicht bestimmbarem Detritus gefüllte Körnchenzellen liegen. Reste der bei der Sektion herausgequollenen, halbflüssigen Masse

haben sich in der Geschwulst nicht mehr nachweisen lassen. Diese Masse zeigt im histologischen Bilde einzelne, noch anhaftende Körnchenzellen und hat im übrigen ein strukturloses opakes Aussehen. — In dem übrigen Gehirn findet sich außer einer mäßigen Arteriosklerose und einzelnen kleinen Erweichungsherden frischen und älteren Datums in der Rinde nichts Bemerkenswertes. Insbesondere sind nirgends in der Pia trotz sorgfältiger Untersuchung zahlreicher Schnitte entzündliche Erscheinungen oder etwa Riesenzellen zu finden.

Es handelt sich um eine Perlgeschwulst von charakteristischem Aussehen und derber Konsistenz; wegen der keratohyalinhaltigen Epithellage ist sie als Epidermoid im Sinne *Bostroems* zu bezeichnen. Ihr Inhalt besteht zum größeren Teile aus Epithellamellen, zum kleineren aber aus einer dickflüssigen, klar durchscheinenden Masse. Die vorhandenen zahlreichen Körnchenzellen legen die Vermutung nahe, daß hier ein Teil des abgestoßenen Epithelgewebes einen Verflüssigungsprozeß durchgemacht hat.

Hier haben wir also in einer zweifellos epidermoidalen Geschwulst nebeneinander die beiden Arten von Veränderungen vereinigt, nach denen von *Lehotzky* eine Teilung in „Cholesteatome" mit solidem Inhalt und in „Epidermoide" von cystischer Natur vorgenommen hat. Dieser Fall zeigt, daß diese Trennung in zwei verschiedene Arten von Perlgeschwülsten sich nicht aufrechterhalten läßt und daß es Übergänge zwischen ihnen gibt. Dabei ist auch daran zu denken, daß der Grad der Verflüssigung bedingt ist von der Stufe, welche die chemische Umsetzung im Augenblick des Todes erreicht hat. Die Konsistenz des Tumorinhalts hängt ferner ab von der Temperatur: Was in der abgekühlten Leiche fest und wachsartig erscheint, kann bei Körpertemperatur flüssig sein. Fettartige kolloide Substanzen — um solche handelt es sich hier vorwiegend — können auch im Leben unter allen möglichen Bedingungen leicht aus dem Zustande einer Lösung in den eines Gels übergehen und umgekehrt. Es kommt also auf den bei der Sektion gerade vorhandenen Konsistenzgrad des entstandenen Produktes für die Beurteilung der Art des Tumors nicht an.

Zusammenfassung.

Im ersten Falle handelt es sich um ein Dermoid zwischen Hirnstamm und Schläfenlappen bei einem 48jährigen Manne, der in den letzten 8 Jahren seines Lebens an epileptischen Anfällen gelitten hatte. Der Inhalt der Geschwulst bestand aus einer breiigen, mit Haaren untermischten Masse; ihre Wand wurde in ihrem basalen Teil aus einem den weichen Häuten anhaftenden Stück Haut mit Haarbälgen und Talgdrüsen gebildet, im übrigen aus dem verdickten Bindegewebe der Pia mit Einlagerung großer Mengen von Infiltratzellen (Lymphocyten und besonders Plasmazellen und eigenartigen Riesenzellen). Das Dermoid hat einen Teil seines Inhalts zu Lebzeiten des Patienten in die Subarachnoidealräume entleert, so daß sich kleine Portionen des Dermoidbreis in den Maschen der weichen Häute an der Basis bis zum Stirnpol und seitlich bis zur Konvexität hin verbreitet haben. Überall, wo sich solche Massen finden, sind erhebliche Infiltrate und viele Riesenzellen in der

Umgebung zu sehen; sie schließen die zur Krystallisation neigenden Substanzen ein, so daß vielfach „Pseudocysten" entstehen. Die aus dem Bindegewebe stammenden Riesenzellen gleichen den von *Tuton* beschriebenen Formen, welche eine gewebliche Reaktion auf cholesterinartige Massen darstellen. Auf die Rautengrube gelangter Detritus der Geschwulst ist durch die aus der Medulla hervorgewucherten Gliafasern zu einem kompakten tumorartigen Belage organisiert worden.

Der zweite Fall betrifft eine 46jährige Frau mit schwerer melancholischer Verstimmung, die 6 Jahre vor dem Tode an Trigeminusneuralgie gelitten hat und eine vollständige Atrophie der rechtsseitigen Kaumuskeln zeigte. Die Sektion ergab eine taubengroße, derbe, runde Geschwulst in der rechten Ponshälfte, welche mit der Pia zusammenhing. Der Hirnstamm ist seitlich verdrängt und stark zusammengepreßt, ohne daß jedoch neurologische Ausfallserscheinungen dadurch hervorgerufen worden waren. Die Kapsel ist zum Teil aus Epidermis, zum Teil aus dem Bindegewebe der erweichten Häute gebildet mit Einlagerungen von Plasma- und Riesenzellen. Die Wand an der Unterseite des Tumors ist eingerissen, und zwar schon zu Lebzeiten der Patientin; von dem Inhalt der Geschwulst sind geringe Mengen in die subarachnoidealen Räume geraten, denn es finden sich in der basalen Pia in einiger Entfernung von dem Tumor gewebliche Reaktionen in Form von Infiltration und den vorher erwähnten Riesenzellen.

Im dritten Falle wird ein Epidermoid bei einer 40jährigen epileptischen Patientin beschrieben, das zum größeren Teil aus Epithellamellen besteht, zum Teil aber auch eine halbflüssige Masse enthält. Es ist anzunehmen, daß ein Teil des abgestorbenen Epithelgewebes eine chemische Umwandlung bis zur Verflüssigung erfahren hat. Diese Perlgeschwulst vereinigt in sich die beiden Arten der Veränderungen, nach welchen von *Lehotzky* eine Einteilung dieser Tumoren in „Cholesteatome" mit solidem und „Epidermoide" mit verflüssigtem Inhalt vorgenommen hat. Die vorliegende Beobachtung zeigt, daß sich diese Trennung nicht durchführen läßt.

Literaturverzeichnis.

Beneke: Virchows Arch. **142**, 429 (1895); **149**, 95 (1897). — *Bostroem:* Zbl. Path. 8, 1 (1897). — *Bielschowsky* u. *Unger:* J. Psychol. **25**, 173 (1920). — *Brüning* u. *Schwalbe:* Handbuch der allgemeinen Pathologie und pathologischen Anatomie des Kindesalters. 1912. — *Corten:* Frankf. Z. Path. **23**, H. 3. — *Erdheim:* Sitzgsber. Akad. Wiss. Wien, Math.-naturwiss. Kl. III **113**, 537 (1904). — *Görög:* Frankf. Z. Path. **35**, 265 (1927). — *Helly:* Zbl. Neur. **41**, 204 (1925). — *Kakeshita:* Oberst. Marb. Arbeiten **27** (1925). — *Lauterberg:* Virchows Arch. **240**, 328 (1923). — *Lehotzky:* Zbl. Neur. **122**, 756 (1929). — *Lua:* Z. Nervenheilk. **109**, 212 (1929). — *Marinesco* u. *Draganesco:* Revue neur. **3** II, 328 (1924). — *Muscatello:* Arch. klin. Chir. **47**, 162 u. 257 (1894). — *Meyer:* Virchows Arch. **211**, 161 (1913). — *Raymond, Alquier* u. *Courtellemond:* Ref. Zbl. Neur. **1906**, 230 (1904). — *Roßknecht:* Frankf. Z. Path. **13**, 300 (1913). — *Smirnow:* Zbl. Neur. **44**, 330 (1926). — *Trachtenberg:* Virchows Arch. **154**, 274 (1898).

Lebenslauf.

Ich bin am 5. April 1904 in Kandlau, Kreis Fraustadt, als Sohn des Gutsbesitzers Bruno Bauditz geboren. Nach der Volksschulzeit besuchte ich die Gymnasien in Fraustadt und Glogau. Ostern 1926 erhielt ich das Reifezeugnis. Medizin habe ich in Wien, Breslau und Königsberg studiert. Am 23. Mai 1928 bestand ich in Breslau mein Physikum, am 28. Juli 1931 in Königsberg mein Staatsexamen.

Meine akademischen Lehrer waren die Herren Professoren: von Eggeling, Schmitz, Arndt, Dürig, Fuchs, Hochstetter, Schweidler, Fromm, Eiselsberg, Chvostek, Peham, Maresch, Porges, Zangemeister, Matthes, Laewen, Eichholtz, Assmann, Bruns, Stoeltzner, Stenger, Birch-Hirschfeld, Bürgers, Henke, Scholtz, Kaiserling, Heiss, Nippe, Meyer, Wieloch, Bentin und Cobet.

Aloys Bauditz.